

Angioödem nach Einnahme von Irbesartan

Berichterstatter: Dr. med. Murat Bas, HNO-Klinik, Universitätsklinikum Düsseldorf
Lektor: Prof. Dr. Georg Kojda, Universitätsklinikum Düsseldorf

Abstract: A 55 year old male with acute ACE-inhibitor induced angioedema was admitted to the emergency room of the otorhinolaryngology department of the university hospital of Duesseldorf, Germany. His symptoms resolved within a few days and his antihypertensive medication was changed to irbesartan. Only a few months later he experienced multiple recurrent angioedema which resolved after cessation of irbesartan. We discuss the likelihood of acute angioedema induced by ACE-inhibitors and angiotensin type 1 receptor blockers as well as possible underlying molecular mechanisms. Angiotensin type 1 receptor blockers should be used with great caution in patients who have experienced angioedema induced by ACE-inhibitors.

Fallbeschreibung

Während der Notdienstbereitschaft in unserer Klinik wurde der Patient mit einer seit zwei Stunden progredienten Zungenschwellung mit Atembeschwerden eingeliefert. Nach Sofortversorgung des Patienten einschließlich Beatmung wurde eine Therapie mit Solu-Decortin-H (500 mg) eingeleitet. Der 55 Jahre alte Patient hatte seit ca. 2 Jahren den ACE-Hemmer Lisinopril zur Behandlung seines Bluthochdrucks eingenommen. Eine weitere Dauermedikation war nicht erfolgt. Der ACE-Hemmer wurde abgesetzt und die Symptomatik des Angioödems bildete sich bis zum nächsten Tag vollständig zurück. Die abschließende Diagnose lautete ACE-Hemmer-induziertes Angioödem. Zur weiteren Behandlung des Bluthochdrucks wurde die Medikation des Patienten auf Irbesartan 300 mg (Aprovel®) umgestellt. Einige Monate später erlitt der Patient erneut rezidivierende Angioödeme mit stationärem Aufenthalt, welche erst nach Absetzen von Aprovel® sistierten. Um ein weiteres Angioödem zu vermeiden, erhielt der Patient zur Behandlung des Bluthochdrucks nun Amlodipin. Hierunter traten in den folgenden anderthalb Jahren keine weiteren Angioödeme auf.

Patientendaten

Alter:	55 Jahre
Größe:	178 cm
Gewicht:	95 kg
Blutdruck:	130/75
Puls:	77
Temperatur:	36,7°C
Cholesterin:	194 mg/dl
Leukozyten:	9,1 x 1000/µl
CRP:	15,1 mg/dl
Hämoglobin:	15,0 g/dl
Bekannte Allergien:	keine (mehrfach getestet)
Bekannte Arzneiprobleme:	keine
Vorerkrankungen:	Arterielle Hypertonie

Frage

Das ACE-Hemmer-induzierte Angioödem ist eine grundsätzlich bekannte, aber oft nicht erkannte Arzneimittelnebenwirkung. Warum lösen auch Angiotensinrezeptorblocker Angioödeme aus?

Antwort

Beim **Angioödem** handelt es sich um eine akut auftretende und auf wenige Tage begrenzte ödematöse Schwellung der Subkutis und/oder Submukosa (1). Hiervon bevorzugt betroffen sind Lippe, Zunge, Kehlkopf, Wangen und Augenlider, seltener auch andere Hautregionen und Organe, wie beispielsweise der Darm (2). Während Angioödeme der Gesichtsteile relativ unproblematisch sind und auch gastrointestinale Formen nur selten einen schweren Verlauf nehmen, können Manifestationen im Bereich von Zungengrund und Kehlkopf durch die Verlegung der oberen Atemwege rasch zu einer lebensbedrohlichen

Situation eskalieren (3). Als Ursachen eines Angioödems kommen unterschiedliche Mechanismen wie Histamin vermittelte Reaktionen (idiopathische Urtikaria, Intoleranz-Urtikaria, Allergie, physikalisch-mechanische Alterationen) und der hereditäre C1-Esterase-Inhibitor-Mangel (Typ I und II) in Betracht (4).

Es ist inzwischen gut bekannt, dass sich Angioödeme auch unter der Einnahme bestimmter Arzneistoffe entwickeln. Diese Nebenwirkung tritt sehr häufig (>10%) bei Rituximab und häufig (1–10%) bei Alteplase, Fluoxetin, Laronidase, Lepirudin und Tacrolimus auf. Obwohl die Inzidenz des **ACE-Hemmer**-induzierten Angioödems deutlich niedriger liegt (0,05–0,5%), ist die absolute Anzahl solcher Fälle wegen der breiten Verwendung von ACE-Hemmern vergleichsweise groß (1,5). Bislang war man davon ausgegangen, dass ACE-Hemmer-induzierte Angioödeme in einem engen zeitlichen Zusammenhang (ca. 1–21 Tage) mit dem Beginn der Medikation stehen (6). Demgegenüber stehen Beobachtungen, wonach das mittlere Intervall bis zur Erstmanifestation eines Angioödems knapp 3 Jahre betrug (3). Außerdem wurde berichtet, dass sich eine solche Nebenwirkung auch durch weniger fulminant verlaufende Schwellungen – z.B. der Lippen – ankündigen kann (5). Daher ist durchaus denkbar, dass sich durch einfache Maßnahmen schwer wiegende Angioödeme möglicherweise verhindern lassen (**Kasten**).

Empfehlungen zum RAAS-Blocker-induzierten Angioödem

- Bei jeder facialem/laryngealen Schwellung nach ACE-Hemmern/AT₁-Blockern fragen
- Patienten bei Erstverordnung von ACE-Hemmern/AT₁-Blockern auffordern, über jede faciale/laryngeale Schwellung zu berichten
- AT₁-Blocker nur in begründeten Ausnahmefällen nach einem ACE-Hemmer induzierten Angioödem verwenden
- Jeden Fall eines RAAS-Blocker-induzierten Angioödems dem BfArM melden!

Als **molekularer Mechanismus** gilt die Hemmung des Bradykininabbaus durch ACE-Hemmer, denn das ACE ist nicht nur für die Bildung von Angiotensin II verantwortlich, sondern auch entscheidend am Abbau von Bradykinin beteiligt (**Abb. 1**). So wurden in kleinen Fallkontroll-Studien (n=4) (7) bei Patienten mit einem unter ACE-Hemmer aufgetretenen Angioödem erhöhte Bradykininkonzentrationen beschrieben und veränderte Aktivitäten der am Bradykininmetabolismus beteiligten Enzyme Aminopeptidase P, Dipeptidylpeptidase IV sowie Carboxypeptidase N festgestellt (8,9). Unklar ist, warum nur wenige Patienten unter ACE-Hemmer-Therapie ein Angioödem entwickeln, obwohl der Bradykininspiegel bei allen Patienten mit ACE-Hemmer-Therapie ansteigt und nachweislich an der blutdrucksenkenden Wirkung beteiligt ist (10). Über welche molekularen Mechanismen Bradykinin zur Entwicklung eines Angioödems beiträgt, ist bislang nicht bekannt.

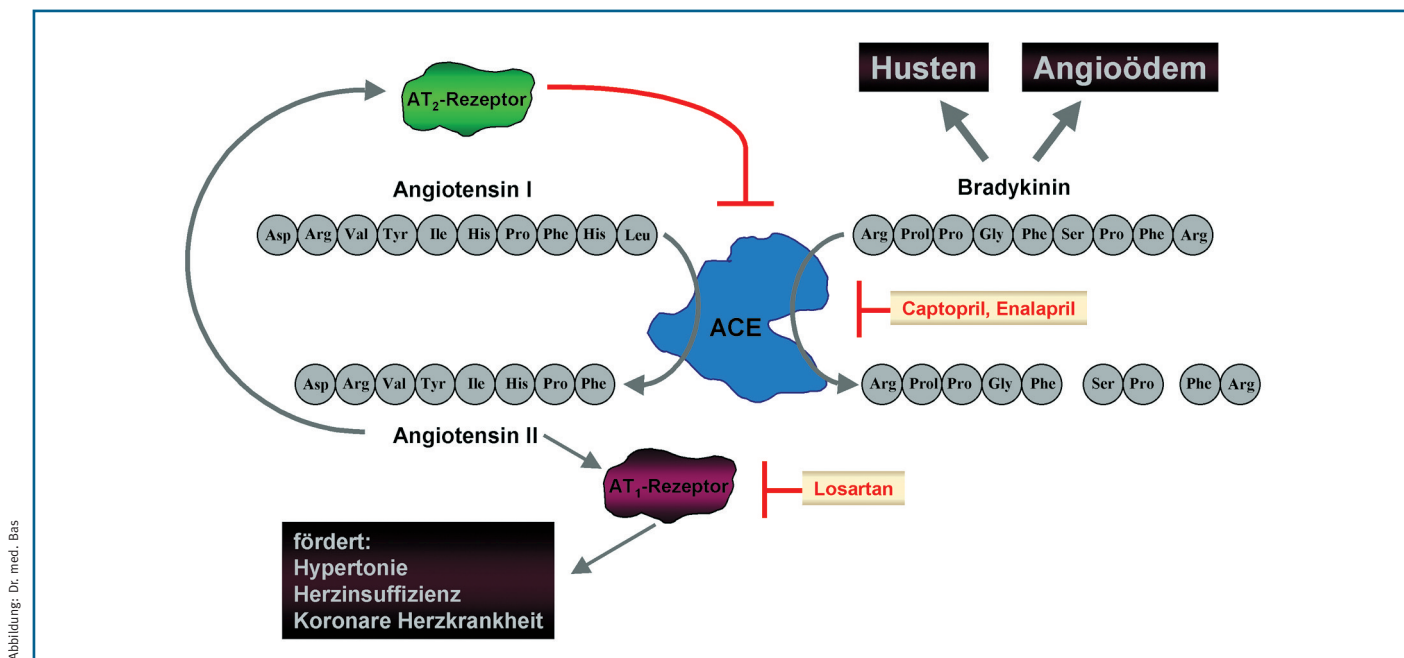


Abbildung: Dr. med. Bas

Abbildung 1: Mögliche Mechanismen der Angioödemgenese

Bisherigen Daten zufolge beruht die Entwicklung eines Angioödems nach Unterbrechung des Renin-Angiotensin-Aldosteronsystems durch ACE-Hemmer und AT₁-Blocker auf einem Anstieg der Blutspiegel von Bradykinin. Während ACE-Hemmer (z.B. Enalapril) dies durch eine direkte Hemmung des Bradykininabbaus durch das ACE bewirken, lösen AT₁-Blocker die Hemmung des ACE wahrscheinlich über die Erhöhung der Angiotensinspiegel und die nachfolgende verstärkte Stimulation des AT₂-Rezeptors aus.

Im Gegensatz zu ACE-Hemmern unterbrechen AT₁-Blocker wie **Losartan** (Abb.1) das Renin-Angiotensin-Aldosteron-System durch eine spezifische Blockade der Typ 1-Angiotensinrezeptoren bzw. **AT₁-Rezeptoren** (6). Insofern ist also zunächst keine direkte Verbindung zum Bradykininmetabolismus erkennbar. Daher wurde bislang davon ausgegangen, dass sich AT₁-Blocker-induzierte Angioödeme möglicherweise unabhängig von Bradykinin entwickeln und deutlich seltener vorkommen als unter einer Therapie mit ACE-Hemmern. Beide Vermutungen müssen nach neueren Erkenntnissen stark bezweifelt werden. Betrachtet man z.B. die Inzidenz des Angioödems, so zeigte die Valiant Studie, in welche 14.703 Patienten bis zu 10 Tage nach einem Herzinfarkt eingeschlossen wurden, **keinen signifikanten Unterschied** zwischen Valsartan und Captopril. Allerdings lag die Anzahl der betroffenen Patienten in der Valsartangruppe mit 12 von 4885 (0,2%) numerisch niedriger als in der Captoprilgruppe (22 von 4.862, 0,5%). In jedem Fall ist die Häufigkeit des durch Valsartan induzierten Angioödems nach diesen Ergebnissen höher als in Nebenwirkungsregistern wie der atd-Datenbank (26.7.2005) oder auch in der Fachinformation von Cordinate® (aktueller Stand 28.3.2001) ausgewiesen (selten bzw. <0,1%), während die Fachinformation von Diovan® (Stand Juni 2005) in einer Fußnote korrekt auf die höhere Inzidenz des Angioödems bei Herzinfarktpatienten hinweist. Insgesamt ist nicht verwunderlich, sondern eher **zu erwarten**, dass **AT₁-Rezeptorblocker** insbesondere bei Patienten mit ACE-Hemmer induziertem Angioödem dieselbe Nebenwirkung auslösen.

Auch die Annahme, dass sich AT₁-Blocker-induzierte Angioödeme möglicherweise unabhängig von Bradykinin entwickeln, kann nach neueren Daten kaum aufrechterhalten werden. In einer kürzlich publizierten Arbeit von Campbell et al. wurde gezeigt, dass sowohl Losartan als auch Eprosartan bei Patienten mit Hypertonie zu einer **Verdoppelung des Blutspiegels von Bradykinin** führen (11). In der Diskussion kommen die Autoren zu dem Schluss, dass auch AT₁-Blocker den Abbau von Bradykinin hemmen, denn das Verhältnis von Bradykinin und seinen Abbauprodukten (BK-[1-9] vs. BK-[1-7]) war nach Behandlung mit AT₁-Blockern erhöht. Als möglicher molekularer Mechanismus wurde diskutiert, dass die Hemmung des ACE – und möglicherweise auch der neutralen Endopeptidase 24.11 (NEP) – durch eine verstärkte Stimulation des AT₂-Rezeptors zustande kommt. Diese Erklärung wird durch die bekannte Tatsache gestützt, dass AT₁-Blocker die Blut-

spiegel von Angiotensin II erhöhen, ein Effekt, der über eine Hemmung der durch AT₁-Rezeptoren induzierten negativen Rückkopplung zustande kommt. Erklärungsbedürftig erscheint, warum AT₁-Blocker seltener Husten auslösen, denn auch diese typische Nebenwirkung von ACE-Hemmern wird der Erhöhung des Bradykininblutspiegels zugeschrieben. Insgesamt wäre es möglicherweise nützlich, den Begriff **RAAS-Blocker-induziertes Angioödem** zu verwenden.

Fazit

AT₁-Blocker erhöhen die Blutspiegel von Bradykinin und lösen mit einer Häufigkeit von bis zu 0,2 % Angioödeme aus. Diese Arzneimittel sollten daher im Falle eines ACE-Hemmer-induzierten Angioödems nicht oder nur in genau begründeten Einzelfällen als Ersatz für ACE-Hemmer eingesetzt werden. Ein entsprechender Warnhinweis in den Fachinformationen der in Deutschland zugelassenen AT₁-Blocker wäre wünschenswert.

Literatur

1. Agostoni A, Cicardi M. Drug-induced angioedema without urticaria. *Drug Saf* 2001;24:599-606.
2. Schmidt TD, McGrath KM. Angiotensin-converting enzyme inhibitor angioedema of the intestine: a case report and review of the literature. *Am J Med Sci* 2002;324:106-108.
3. Bas M, Kojda G, Bier H, Hoffmann TK. Durch ACE-Hemmer induziertes Angioödem des Kopf-Hals-Bereichs. Eine Frage der Zeit? *HNO* 2004;52 (10):886-890.
4. Bas M, Hoffmann TK, Bier H, Kojda G. Increased C-reactive protein in ACE-inhibitor-induced angioedema. *Br J Clin Pharmacol* 2005;59:233-238.
5. Brown NJ, Snowden M, Griffin MR. Recurrent angiotensin-converting enzyme inhibitor-associated angioedema. *JAMA* 1997;278:232-233.
6. Kojda G, D Hafner, M Behne, M Wilhelm: *Pharmakologie Systematisch*. Bremen, London, Boston, UNI-MED AG, 2002, pp 1-987.
7. Nussberger J, Cugno M, Amstutz C, Cicardi M, Pellacani A, Agostoni A. Plasma bradykinin in angio-oedema. *Lancet* 1998;351:1693-1697.
8. Adam A, Cugno M, Molinaro G, Perez M, Lepage Y, Agostoni A. Aminopeptidase P in individuals with a history of angio-oedema on ACE inhibitors. *Lancet* 2002;359:2088-2089.
9. Lefebvre J, Murphey LJ, Hartert TV, Jiao SR, Simmons WH, Brown NJ. Dipeptidyl peptidase IV activity in patients with ACE-inhibitor-associated angioedema. *Hypertension* 2002;39:460-464.
10. Gainer JV, Morrow JD, Loveland A, King DJ, Brown NJ. Effect of bradykinin-receptor blockade on the response to angiotensin-converting-enzyme inhibitor in normotensive and hypertensive subjects. *N Engl J Med* 1998;339:1285-1292.
11. Campbell DJ, Krum H, Esler MD. Losartan increases bradykinin levels in hypertensive humans. *Circulation* 2005;111:315-320.